HACETTEPE ÜNİVERSİTESİ İSİTME VE DENGE TOPLULUĞU DERGİSİ

SAYI: 4.2
MART 2023

Hacettepe Üniversitesi
İşitme ve Denge Topluluğu Dergisi

Sayı 4 - MART 2023

Yayın Yönetmeni

Sena AY

Araştırma Ekibi

Aynur ARIKAN
İrem ÜZÜLMEZ
Beyza GÜNGÖR
İsmail SERİL
Deniz YANTİRİ
İzel SANCAL
Fatma KIZILAY
Rana AKALP
Gamze ÇEVİK
Semina TANRIVERDİ
İkbal FIRAT
Şahide Gül DEMİR

Çizim Ekibi

Fatma KIZILAY
Melike KAR
Tuğçe KOYUNCU

Düzenleme Ekibi

Fatma KIZILAY
Hatice Nur KAYMAKÇIOĞLU
İsmail SERİL
Zehra POLAT

Denetleme Ekibi

Arda ÜNAL
Betül BULUT
Kemal GÜL

Hacettepe İşitme ve Denge Topluluğu Yönetim Kurulu

Mehmet Akif DOĞRUSÖZ (Başkan)
Sena AY (Başkan Yardımcısı)
Emir ÖZDEMİR (Genel Sekreter)

TEŞEKKÜRLER

Bir ekip olmak... Birbirini tanımayan hatta belki de birbirinden haberi bile olmayan bir grubun kısa sürede kaynaşarak ortaya daha iyisini koyabilmek için çabaladığı bir sayı karşınızda. Dünyayı kasıp kavuran salgın sürecinden sonra bir şeyleri yüz yüze yapabiliyor olabilmenin heyecanı, ekibin ortaya attığı müthiş fikirleri ve bitmeyen enerjisi ile yeni sayımızı oluşturmuş bulunuyoruz. Biz bu sayıyı oluştururken bol kahkahalı ve öğretici bir sürecin içerisindeydik. Umuyoruz ki sizler de okurken en az bizler kadar eğlenir ve öğrenirsiniz. Heyecanımızın dorukta olduğu bu süreçte bizlere öncülük eden değerli hocalarımıza ve bu heyecanı gerek araştırmalarında gerek çizimlerinde gerekse de düzenlemelerinde müthiş bir emeğe dönüştüren ekibimize teşekkür ediyor ve bir sonraki sayıda buluşmayı diliyoruz...

İÇİNDEKİLER

VAN GOGH VE KULAĞI ---------- 3

ORTA KULAK PATOLOJİLERİ ---------- 4

DOWN SENDROMU VE İŞİTME KAYBI ---------- 23

DOĞRU BİLİNEN YANLIŞLAR ---------- 24

EPİLEPSİ FARDIKNDALIK GÜNÜ ---------- 26

BİZİM SEVGİLİMİZ HACETTEPE! ---------- 28

KAYNAKÇA ---------- 29

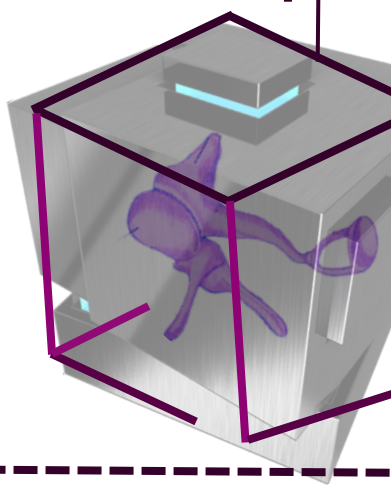

VAN GOGH VE KULAĞI

VAN GOGH, 30 Mart 1853 Hollanda doğumlu Post- Emperyonizm'in önde gelen savunucularından bir ressamdır. On yıldan biraz fazla bir süre içinde aralarında 860 yağlı boya tablonun da olduğu 2.100 kadar resim ve çizim çalışması üretti ve bunların çoğu yaşamının son iki yılında yapıldı.

Resim : Patates Yiyenler

Resim : Bandajlı Kulak ve Otoportre

Küçük kardeşi Theo ile yıllarca mektuplaşıp ondan maddi destek aldı. Ancak uzun süre psikolojik sorunlarla boğuşan Van Gogh, yaşadığı bir öfke nöbetinde sol kulağının bir kısmını kesti.

İlk çalışmalarında, daha sonraki eserlerinin ayırt edici niteliği olan canlı renkler görülmez. 1886 da Paris'e taşındıktan sonra daha parlak renkler kullanmaya başladı ve kendine özgü bir üslup geliştirdi.



Resim : Yıldızlı Gece

Yaşadığı sürede başarısız olan Vincent Van Gogh'a deli gözüyle bakılıyordu. 20. yüzyılın başlarında ünü artmaya başlayan sonraki yıllar boyunca çok yaygın bir eleştirel, ticaret ve popüler bir başarı yakalayan Van Gogh, sorunlu kişiliğinin romantik, azap çeken sanatçı idealini simgelediği önemli ama hüzünlü bir ressam olarak hatırlanıyor.

ORTA KULAK PATOLOJİLERİ

Yazarlar: S. TANRIVERDİ, G. ÇEVİK

AKUT OTİTİS MEDİA

Akut orta kulak iltihabı, akut başlangıçlı, orta kulak efüzyonu varlığı, orta kulak iltihabının fiziksel kanıtı ve ağrı, sinirlilik veya ateş gibi semptomları olan hastalarda teşhis edilir. Akut orta kulak iltihabı genellikle viral bir üst solunum yolu enfeksiyonu sırasında ortaya çıkan östaki borusu disfonksiyonunun bir komplikasyonudur.

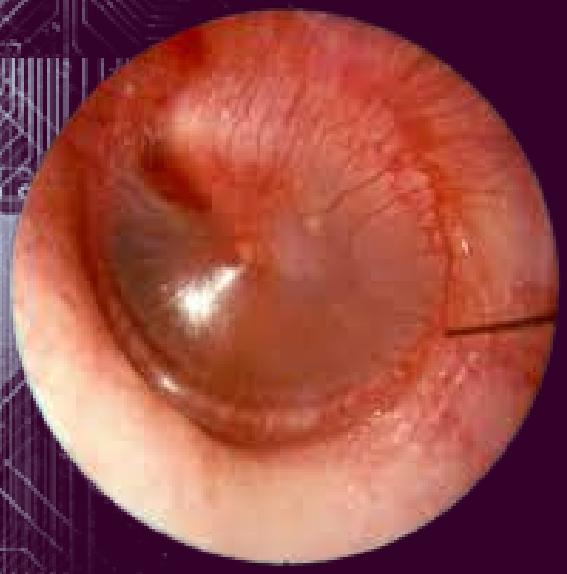

Resim 12

Çocukların yaklaşık %80'i en az bir akut orta kulak iltihabı (AOM) epizodu geçirir.

Risk faktörleri arasında kraniyofasiyal anomaliler, alerjiler, yaş, çevresel dumana ve diğer maddelere maruz kalma, ailede tekrarlayan orta kulak iltihabı öyküsü, çocuklarda yuva veya kreşe gitme, evde okula giden kardeş olması vardır.

Bir AOM tanısı, kulak zarında orta ila şiddetli şişkinlik, otitis eksternadan kaynaklanmayan yeni başlayan otore veya yeni başlayan kulak ağrısı (48 saatten az) veya eritem ile ilişkili kulak zarında hafif şişkinlik gerektirir.

SEMPTOMLAR

- Kulak ağrısı,
- Kulak akıntısı,
- İletim tipi işitme kaybı (yavaş ilerleyen özelliktedir),
- Ateş ve öksürük,
- Kişide rezonans otofoni (kendi sesinin az ve değişik duyulması) vardır.

TEDAVİ

Akut otitis media tedavisi semptomatik tedavi, antibiyoterapi, cerrahi tedavi olmak üzere üç başlıkta toplanabilir.

Antibiyotik tedavisi, hafif semptomları olan iki yaş ve üstü çocuklarda ertelenebilir. Kulak ağrısı, ateş ve sinirlilik semptomları için analjezikler önerilir.

Tedavide sıklıkla antibiyotikler kullanılmaktadır. Bununla birlikte ilaç verilmeksizin izlenen hastaların önemli bir kısmında komplikasyonların izlenmediği ve semptomların gerilediği bildirilmektedir.

Ventilasyon tüpü, tüp adaylığı değerlendirmesi sırasında orta kulak efüzyonu kanıtı olan tekrarlayan AOM'si olan çocuklar için uygundur. Tüp adaylığının değerlendirilmesi sırasında her iki kulakta orta kulak efüzyonu olmayan tekrarlayan AOM'lu çocuklarda tüp endike değildir.

SEMPTOMLAR

- Kulak ağrısı,
- Kulak akıntısı,
- İletim tipi işitme kaybı (yavaş ilerleyen özelliktedir),
- Ateş ve öksürük,
- Kişide rezonans otofoni (kendi sesinin az ve değişik duyulması) vardır.

TEDAVİ

Akut otitis media tedavisi semptomatik tedavi, antibiyoterapi, cerrahi tedavi olmak üzere üç başlıkta toplanabilir.

Antibiyotik tedavisi, hafif semptomları olan iki yaş ve üstü çocuklarda ertelenebilir. Kulak ağrısı, ateş ve sinirlilik semptomları için analjezikler önerilir.

Tedavide sıklıkla antibiyotikler kullanılmaktadır. Bununla birlikte ilaç verilmeksizin izlenen hastaların önemli bir kısmında komplikasyonların izlenmediği ve semptomların gerilediği bildirilmektedir.

Ventilasyon tüpü, tüp adaylığı değerlendirmesi sırasında orta kulak efüzyonu kanıtı olan tekrarlayan AOM'si olan çocuklar için uygundur. Tüp adaylığının değerlendirilmesi sırasında her iki kulakta orta kulak efüzyonu olmayan tekrarlayan AOM'lu çocuklarda tüp endike değildir.

EFÜZYONLU OTİTİS MEDİA

Efüzyonlu otitis media, akut semptomların yokluğunda orta kulak efüzyonu olarak tanımlanır. Efüzyonlu otitis media (EOM) sık görülen bir pediatrik hastalıktır. Durum genellikle asemptomatiktir ve bu nedenle kolayca gözden kaçabilir. Ancak EOM, çocuğun dil ve davranış gelişimini bozan işitme kaybına yol açabilir. %80 ila %90'ı okul çağından önce en az bir efüzyonlu orta kulak iltihabı (EOM) geçirir. EOM, akut semptomların yokluğunda orta kulak efüzyonu olarak tanımlanır.

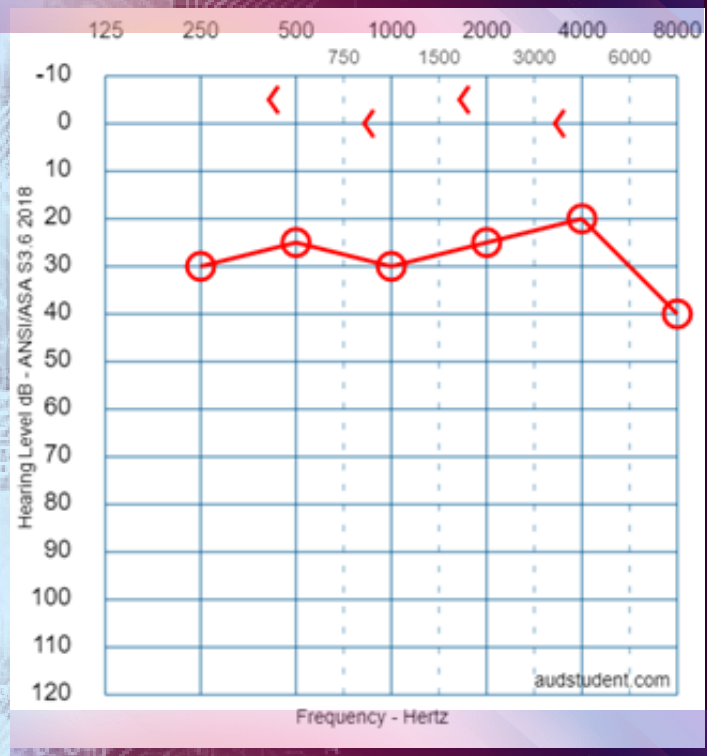

Resim 13

EOM vakalarının çoğu otoskopik muayenenin ardından klinik olarak teşhis edilir. Otoskop kullanılması, doktorun orta kulak efüzyonunu tespit etmesini ve kulak zarının görünüşünü kontrol etmesini sağlar.

Kulak zarında sıvı bir film, kabarcıklar, opaklık, koyu sarı veya mavimsi bir renklenme ve merkezi retraksiyon görülebilir. Üç ay sonra aynı belirtiler mevcutsa EOM tanısı doğrulanır.

KRONİK OTİTİS MEDİA

Kronik (müzmin, süregen) otit 3 aydan uzun süredir devam eden, çoğu kez akıntılı orta kulak iltihabını ifade eder. Orta kulak ve onunla ilişkili mastoid boşluk içindeki iltihap hemen her zaman delik kulak zarından dış kulak yoluna ulaşır ve kulak kanalı girişinde kirli beyaz-sarı renkli sıvı olarak kendini belli eder.

Kronik otitis medianın en sık görünen nedeni akut otitis medianın yetersiz ya da uygun olmayan şekilde tedavi edilmesidir. Tekrarlayan akut otitis media atakları bir süre sonra kulak zarında delik oluşmasına yol açar.

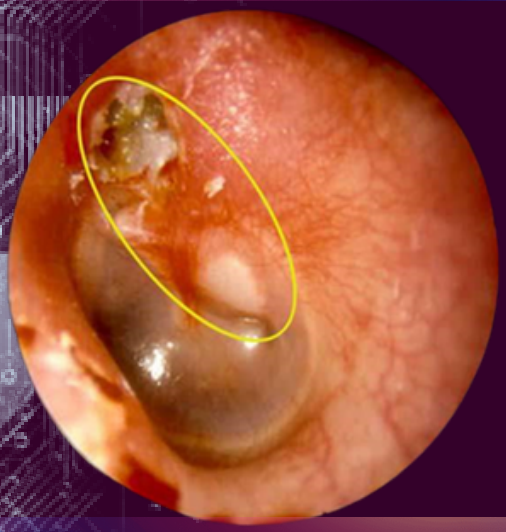

Resim 14

Östaki tüpünün fonksiyonunu tam olarak yerine getirememesi, bağışıklık sisteminin düşük olması, kronik sinüzit, sık geçirilen üst solunum yolu enfeksiyonları ve kötü çevre koşulları KOM'a zemin hazırlamaktadır.

SEMPTOMLAR

- Uzun yıllardır var olan ve kimi zaman oldukça kötü kokabilen kulak akıntısı,
- Kulak akıntısı berrak veya kanla karışık pembe-kırmızı ya da sarı-yeşil renkli,
- Hastalıklı kulakta yıllar içerisinde artma eğilimi gösteren işitme kaybıdır.

ODYOLOJİK BULGULAR

Orta genişlikte perforasyonlarda yaklaşık 30 dB, totale yakın ve pencereleri tutan perforasyonlarda 50 dB'e varan iletm tipi kayıplar beklenir.

Kokleanın etkilendiği olgularda mikst tip olabilmektedir.

TEDAVİ

Kapsamlı bir tedavi planlamadan önce hemen her zaman odyolojik inceleme (detaylı işitme testi), radyolojik incelemeler (bilgisayarlı tomografi ve MR) gibi tetkikler uygulanır.

Orta kulaktaki iltihap kulak akıntısı ile birlikte görülüyorsa enfeksiyonun geçirilmesi için antibiyotik tedavisine başvurulur. Oral yolla alınan ilaçlar ve damlalar ile enfeksiyonun ortadan kaldırılması amaçlanır.

Orta kulak iltihabının kronikleşmesi halinde genellikle cerrahi yönteme başvurulması gerekir. Cerrahi operasyonların amacı mastoid kemiğin yeniden şekillendirilmesi ve iltihaplı dokuların temizlenmesidir.

KOLESTEATOM

- Genellikle uzun süredir devam eden orta kulak patolojilerinin (kronik otit) bir sonucudur. Kulak kanalındaki derinin yüzeyel tabakası ve kulak zarının dış kısmındaki yüzeysel deri tabakasının orta kulakta bulunmasına denir.

- Konjenital ve edinsel olmak üzere iki ana orta kulak kolesteatomu türü vardır.
- Konjenital kolesteatomlar, gelişim sırasında timpanik zarın arkasında hapsolan epitel kalıntılarından türetilir.
- Edinilmiş kolesteatomlar embriyolojik bir fenomenden değil, orta kulakta skuamöz keratinize epitelin kontrolsüz büyümesine yol açan patolojik değişikliklerin sonucudur.

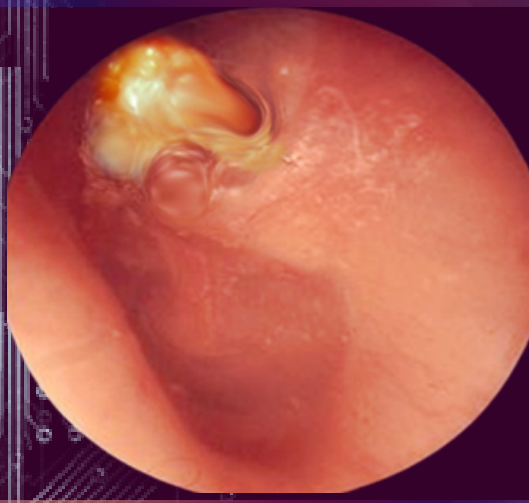

Resim 15

- Lezyonlar iyi huyluyken, MSS'ye aşınarak ciddi komplikasyonlara neden olabilir. Orta kulak kolesteatomları bir kez oluştuktan sonra çoğalmaya ve göç etmeye devam ederek orta kulaktaki çevre yapılara zarar verir.

- Konjenital çeşitlilik genellikle östaki borusunu tıkar ve orta kulak sıvısı ve iletim tipi işitme kaybına neden olur. Bu lezyonların çoğu tek taraflıdır.

Edinsel kolesteatom kulak zarı retraksiyonunun bir sonucu olarak ortaya çıkar. Membran geri çekilirken, kolesteatom kemikçiklere zarar verebilir ve aditus ad antrum ve mastoidi aşındırabilir. Bazen fasiyal sinir açığa çıkabilir.

Orta kulakta deri birikmesi birçok soruna neden olabilir ve çevredeki yapılara zarar verebilir. En sık karşılaşılan sorunlardan biri orta kulak kemiklerinin aşınması sonucu oluşan işitme kaybıdır.

Kolesteatom tedavi edilmezse orta kulağın kemikli sınırlarını aşındırabilir ve yüz, beyin ve boyun gibi komşu bölgelere yayılabilir. Kolesteatomlar enfekte olduklarında daha hızlı büyüyebilirler ve daha fazla kemik erozyonuna neden olabilirler. Ayrıca, genellikle kötü kokan, kronik olarak boşalan bir kulağa da neden olabilirler.

TEDAVİ

Kolesteatomun kesin tedavisi, güvenli ve kuru bir kulak sağlamak için hastalığın cerrahi olarak çıkarılmasıdır. Hastalar genellikle zayıflatıcı ağrı ve işitme kaybıyla başvururlar.

Ameliyatın amacının kolesteatomun çıkarılması olduğunu ve bunun hastanın işitmesini normale döndürmeyebileceğini açıklamak çok önemlidir.

OTOSKLEROZ

Otoskleroz Yunanca oto (kulak) ve sclero (sert) sözcüklerinden türemiştir. Halk arasında orta kulak kireçlenmesi olarak da bilinen otoskleroz hastalığı işitme kaybının sık görülen nedenlerinden birisidir.

Temporal kemiğin otik kapsülünü etkileyen ve işitme kaybına neden olan, patolojik kemiğin yeniden şekillenmesinin karmaşık ve ilerleyici bir hastalığıdır.

Ossifikasyon odakları özellikle oval pencere bölgesinde sıktır, bu nedenle stapes taban plağında fiksasyon meydana gelir. İlk başlangıç bölgesi çoğunlukla fissula antre fenestradır. Daha sonra oval pencerenin annuler ligamentini tutarak stapes hareketlerinde kısıtlılık artmaktadır.

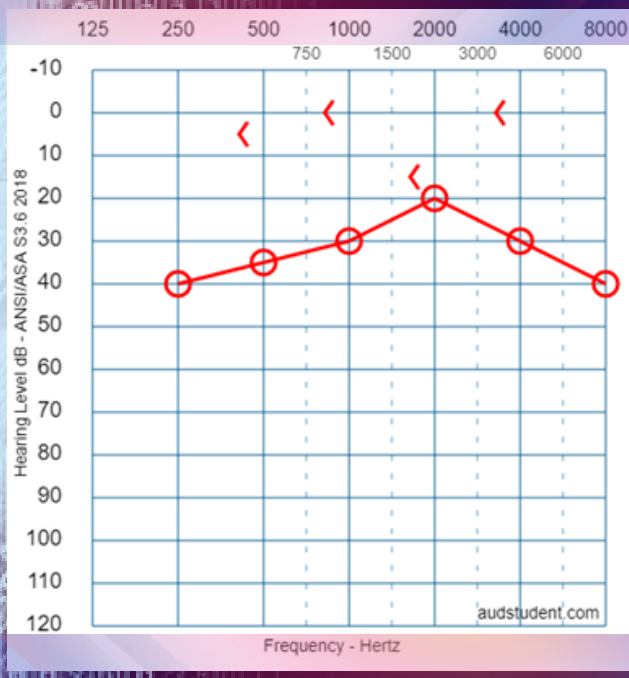

Resim 16

Otosklerozun histolojik, klinik, juvenil olmak üzere 3 tipi vardır.

Otoskleroz hastaları hekime genellikle yavaş ilerleyen, progresif bir işitme kaybı yakınmasıyla hekime başvurur. İşitme kaybı genellikle "iletim tipi işitme kaybı"dır. Ancak hastalık ilerlerse veya hastalık koklear otoskleroz formunda ise hastalar nörosensöryel veya mikst tip işitme kaybı ile de doktora başvurabilirler.

Hastaların %20 ila %78'i araba, otobüs veya trenle yolculuk yaparken veya gürültülü ortamda çalışırken konuşma seslerini daha iyi duyduklarını ifade ederler; buna Willis parakuzisi denir. Doğum sonrası işitme kaybının artması hastalığı düşündüren önemli bulgulardır. Tinnitus işitme kaybından sonra en sık doktora başvuru nedenidir. Hastların 2/3 ünde bir veya her iki kulakta değişik şekillerde çınlama vardır.

Otosklerozda muayene ve testler çok önemli bir yer tutmaktadır. Kulak zarının normal olması, işitme testlerinde kaybın gösterilmesi çok önemlidir. Hastaların değerlendirilmesinde, standart odyometrik testler en önemli tanı yöntemleridir. Temel yöntemler saf ses ve konuşma odyometrisidir.

Hava yolu işitme eşikleri alçak frekanslarda daha yüksektir. Kemik iletim komponentlerindeki etkilenmeye bağlı olarak kemik yolu işitme eşiklerinde de düşüş gözlemlenmektedir. Bu düşüş en belirgin olarak 2 kHz'te gözlenmektedir. (Carhart çentiği)

Tip A veya Tip As timpanogramlar elde edilebilmektedir. Tek taraflı tutulumlarda etkilenen kulakta akustik refleks çoğunlukla gözlenmemektedir.

Etkilenen kulaktaki işitme kaybının derecesine bağlı olarak kontralateral akustik refleks elde edilebilmektedir. Bilateral tutulumlarda akustik refleks çoğunlukla gözlenmemektedir.

Uygun bir öyküsü olan ve normal kulak zarlı ve iletim tipi işitme kaybı olan hastalarda Carhart çentiği otoskleroz tanısı için önemlidir. Hastalık ilerledikçe sensörinöral işitme kaybı eklenir ve işitme kaybı mikst tip hale gelir. Olguların çoğunda işitme kaybı bilateraldir.

Amaç hastalığı değil otosklerozun neden olduğu işitme kaybını tedavi etmektir.

Otosklerozda cerrahi ile otoskleroz sonucu meydana gelen iletim tipi işitme kaybının tedavisi yapılmaktadır. Genel anestezi altında, kulak yolundan çalışılarak, zar kaldırılarak orta kulak incelenir. Hareket etmeyen stapes kemikçiği çıkartılarak, yerine bir protez konulmak süretiyle işitme yeniden sağlanır. Ameliyat olmak istemeyen veya herhangi bir nedenle bu tedavinin uygulanamaması söz konusu olursa işitme kaybı için işitme cihazıyla rehabilitasyon uygulanabilir.

Hastada mikst tip işitme kaybı varsa başarılı bir ameliyattan sonra iç kulaktaki kayıp nedeniyle işitme cihazı verilmesi gerekeceği başlangıçta anlatılmalıdır.

Sensorinöral işitme kaybının ağırlıklı olduğu olgularda NaF tedavisi uygulanabilir.

TİMPANOSKLEROZ

Timpanoskleroz, kronik otitis media sonrasında, timpanik membranda beyaz plakların veya kemikçiklerde tortuları oluşmasıdır.

Çeşitli orta kulak enfeksiyonu veya enfeksiyon dışı nedenlere reaksiyon olarak gelişir. Kulak zarıyla orta kulağın içini döşeyen yapılarda gelişen kireçlenme hastalığıdır.

Timpanoskleroz anatomik ve klinik olarak iyileşmiş bir enflamasyonun sonucu olarak değerlendirilebilir ve birçok otör tarafından ortakulak enfeksiyonlarının iyileşme dönemindeki bir sekeli olarak tanımlanmaktadır.

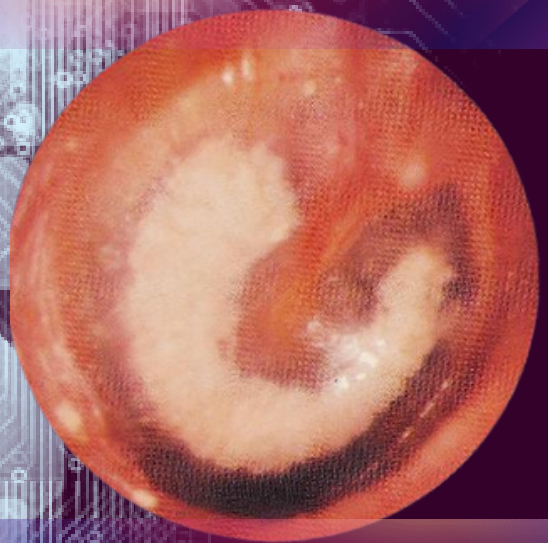

Resim 17

Ortakulakta, kulak zarında ve nadiren de mastoid kavitede kalsifiye hyalen plaklar toplanır. Bu plaklar kulak zarı ve kemikçik hareketlerini bozabilir, stapes, malleus ve inkusu tamamen fiske edebilir veya kemikçik hareketlerini etkilemeyebilir. Timpanoskleroz invaziv bir proçes değildir, kemikçiklerde harabiyete yol açmaz.

Sadece kulak zarını tutan ve genellikle hastada işitme kaybı yapmayan tabloya miringoskleroz denir.

Muayenede kulak zarı üzerinde beyaz plaklar görülür.

Miringoskleroz'un klinik önemi yoktur ve ameliyat edilmez.

Bu hastalarda işitme genellikle çok az etkilenmektedir. Miringoskleroz (MS) tekrarlayan akut otitis media veya efüzyonlu otitis media geçirenlerde sıklıkla görülmektedir. Klinik olarak beyaz plaklar, sınırlı bir noktada olabileceği gibi kulak zarının tamamını kaplayabilir.

SEMPTOMLAR

- İşitme kaybı,
- Tinnitus,
- Otore,
- Otalji,
- Vertigodur.

ODYOLOJİK BULGULAR

Alçak frekanslarda belirgin olan iletim tipi işitme kaybı gözlemlenir.

Tip B dışında tüm timpanogram tipleri görülebilmektedir.

Etkilenim durumuna bağlı olarak ipsilateral ve kontralateral akustik refleks alınabilmektedir.

Timpanosklerozda kireçlenme yaygındır. Orta kulak kireçlenmesinde işitme azlığı ve çınlama en sık görülen hasta şikâyetleridir. Hastaların geçmişi sorgulandığında sık kulak akıntısı tarif edilebilir. Kulak zarı ayrıca çökmüş olabilir, delik olabilir veya delik olmayabilir. Kulak zarı delik ise altında beyaz renkli kireçlenme odakları tespit edilebilir.

Epitimpanik bölgede malleus başı ve inkus gövdesinin veya oval pencerede stapesin timpanoskleroz plakları ile fiksasyonu sonucu iletim tipi işitme kaybı oluşabilir. Timpanoskleroz otik kapsülü etkileyerek sensörinöral işitme kaybına da neden olabilir.

TEDAVİ

Hastanın orta kulak ve kulak zarının durumu ile birlikte işitmesinin değerlendirilmesi sonrasında tedavi seçenekleri belirlenir.

Orta kulak ve kulak zarı kireçlenmesinin (timpanoskleroz / miringoskleroz) ilaçla tedavisi yoktur.

Tedavisi, uygun hastalarda ameliyat ile kireçlenmeleri temizlemek ve sağlıklı bir orta kulak ile kulak zarı oluşturmaktır. Ameliyat edilmeyen hastalar ise işitmenin arttırılması için işitme cihazı kullanabilirler.

Plakların temizlenmesi ve oluşan kemikçik hasarının cerrahi olarak düzeltilmesi her zaman mümkün olamamaktadır.

Temizlenen olgularda ise operasyon sonrası erken dönemde çoğunlukla refiksasyona bağlı olarak işitme kaybı tekrar ortaya çıkmaktadır.

Stapes tabanı ve bacaklarının tutulduğu olgularda, stapedotomi veya stapedektomi ve teflon piston yerleştirilmesi ile işitme onarımı yapılabilmektedir.

KEMİKÇİK ZİNCİRİ DİSLOKASYONU

Kırık veya eklem dislokasyonu sonucu orta kulak kemikçik zincirinde bütünlüğün bozulmasıdır.

Kemikçik zincir dislokasyonu travma sonrası oluşur. Kolesteatom veya konjenital hastalık nedeniyle kemikçik zincirinde kopukluk meydana gelebilir, ancak bu genellikle kemikçiklerin aşınmasından veya kolesteatom ameliyatı sırasında bir gereksinimden kaynaklanır.

Kemikçik zincir dislokasyonunda inkudostapedial çıkık, inkudomaller çıkık stapediovestibüler subluksasyon, inkusun lüksasyonu, inkudomaller subluksasyon gibi yaralanmalar görülebilir.

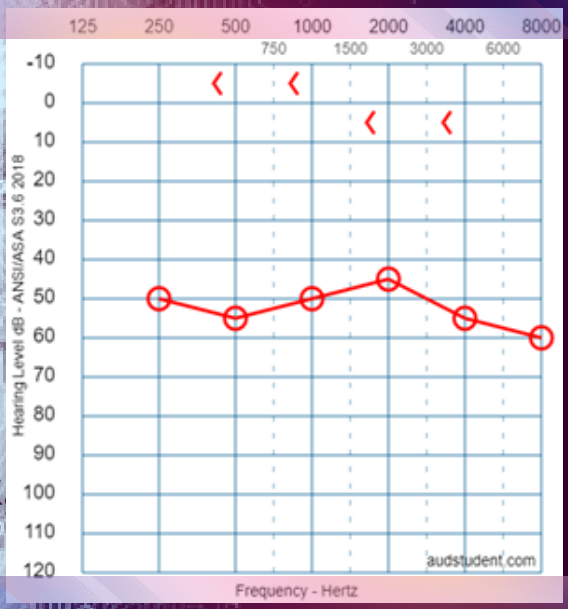

Resim 18

Hastaların çoğu kafa travması sonrası başvurur. Ana başvuru şikayeti işitme kaybıdır.

Dış işitsel kanalda kan, hemotimpanum, delikli kulak zarı veya beyin omurilik sıvısı (BOS) sızıntısını ortaya çıkarabilecek tam bir otoskopi muayenesi yapılmalıdır.

Travmaya bağlı olarak;

- Fasiyal paralizi,
- Tinnitus,
- Vertigo,
- Timpanik membran perforasyonu gözlenebilmektedir.

ODYOLOJİK BULGULAR

- Hafiften orta dereceye kadar değişen iletim tipi veya mikst tip işitme kaybı mevcuttur.
- Tip A ve Ad timpanogramlar elde edilmektedir.
- Tek taraflı tutulumlarda etkilenen kulakta akustik refleks gözlenmemektedir.
- Etkilenen kulaktaki işitme kaybının derecesine bağlı olarak kontralateral akustik refleks elde edilebilmektedir.
- Bilateral tutulumlarda akustik refleks gözlenmemektedir.

NASIL BİR YOL İZLENMELİ?

- Hasta tıbbi olarak uygun hale geldiğinde, işitme kaybının temel bir ölçümüne izin vermek için mümkün olan en kısa sürede bir odyogram alınmalıdır.
- Herhangi bir iletim tipi işitme kaybı, kemikçik bozulması veya hemotimpanum ile ilişkili olabilir ve bu noktada aralarında ayrım yapmak zordur.
- Bu nedenle, yaralanmadan en az 6 hafta sonra, herhangi bir hemotimpanumun çözülmesi gereken bir odyogram tekrarı yapılmalıdır.

- Bu sırada, bozulmamış bir timpanik membran varlığında herhangi bir iletim kaybının kemikçik zincirinin yerinden çıkması nedeniyle olduğu varsayılmalıdır.

Kemikçiklerin uygun şekilde görüntülenmesi için standart bir travma sekanslı kafa BT'si genellikle yetersizdir, bu nedenle bir BT temporal kemik taraması talep edilmelidir. Bununla birlikte, tüm kemikçik zincir çıkıkları BT taramalarında belirgin değildir ve teşhis ancak orta kulağın cerrahi olarak eksplorasyonunu takiben mümkün olabilir.

TEDAVİ

Cerrahi müdahale gecikebilir.

Yaralanma ile ameliyat arasındaki ortalama süre 5 yıldan fazladır.

Orta kulak eksplorasyonu, genel anestezi altında bozulan kemikçik zincirini belirlemek ve ossiküloplasti yapmak için yapılır.

Ossiküloplasti, hastaların çoğunda işitmede iyileşme ile sonuçlanır.

Ameliyattan sonra, hava-kemik aralığının ortalama 35dB (8-60dB aralığında) kapanması bildirilmiştir.

Hastaların %70'inden fazlasının hava-kemik aralığı 20dB'den az olacak ve hastaların %30'undan fazlasının hava-kemik aralığı 10dB'den az olacaktır.

ÖSTAKİ TÜPÜ DİSFONKSİYONU

Östaki borusu disfonksiyonu, östaki borusu fonksiyonlarından herhangi birinin yerine getirilmemesi anlamına gelse de, klinik uygulamada östaki borusu disfonksiyonu genellikle östaki borusunun solunum fonksiyonundaki bir soruna işaret eder. Bu nedenle, östaki borusu disfonksiyonu, orta kulakta basınç düzensizliğinin semptom ve bulguları ile tanımlanır.

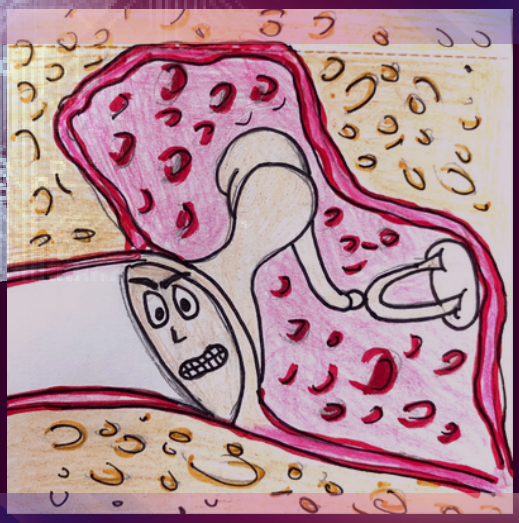

Çizim: Tuğçe KOYUNCU'a aittir.

Östaki borusu disfonksiyonunu teşhis etmek için hasta, etkilenen kulakta basınç dengesizliği semptomları, özellikle 'işitsel dolgunluk' veya 'patlama' veya rahatsızlık/ağrı semptomları göstermelidir. Hastalar ayrıca basınç, tıkanıklık veya 'su altında' hissi, çıtırtı, çınlama, otofoni ve boğuk işitme bildirebilir. Semptomlar sırtüstü pozisyonda veya üst solunum yolu enfeksiyonu sırasında daha iyi olabilir. Egzersiz sırasında kötüleşebilirler.

Genellikle işitme kaybı gözlenmez. Nadiren de olsa alçak frekanslarda belirgin olan çok hafif veya hafif derecede iletim tipi işitme kaybı gözlenebilmektedir.

Tip A veya Tip C timpanogramlar elde edilmektedir.

Akustik refleks çoğunlukla gözlenmektedir.

Orta kulak basıncında Valsalva manevrası ile 20, Tonybee manevrası ile ±20 daPa'nın altındaki basınç değişimi östaki disfonksiyonu ile uyumlu bir bulgudur.

Östaki borusu disfonksiyonunda, otoskopi ve timpanometri normal ortam basıncında normal olabilir ve bu nedenle tanı hastanın öyküsüne dayanır.

Birinci basamakta timpanometri mevcut olmayabilir, bu durumda Östaki borusu disfonksiyonunun teşhisi anormal otoskopi ile doğrulanır veya varsayımsal olabilir. Östaki borusu disfonksiyonunun semptomları kronik (3 aydan fazla) ve/veya rahatsız edici ise, tanıyı doğrulamak ve nedenini belirlemek için ikinci basamak sağlık kuruluşuna sevk düşünülmelidir.

Saf ses odyometrisi, hava ve kemik iletim eşiklerini içermelidir. Östaki borusu disfonksiyonu olan bazı hastalarda hafif veya orta derecede iletim tipi işitme kaybı bulunabilir. Birinci basamakta, diyapazon testleri (Rinne ve Weber testleri) odyometri yerine kullanılabilir, ancak bu testler daha az güvenilirdir.

TEDAVİ

Tedavisinde ise altta yatan bir patoloji (alerjik rinit, rinosinüzit, reflü gibi) var ise onun medikal tedavisi yapılmalı veya patoloji izlenmiyorsa gündeme cerrahi tedaviler gelebilir. Cerrahi tedavi seçenekleri basınç eşitleme tüpü uygulanması, östaki tüboplasti, lazer tüboplasti, östaki tüpü balon tüboplasti olarak özetlenebilir.

resim 19

DOWN SENDROMLULAR GÜNÜ VE İŞİTME KAYBI

Yazar: S. TANRIVERDİ

Down sendromu (trizomi 21), 21. kromozomun fazladan bir kopyasına sahip olma durumuyla karakterize genetik bir hastalıktır. En sık görülen kromozom anomalisidir. Aynı zamanda çocuklarda yavaş öğrenme ve zeka geriliğinin en sık sebebidir.

Down sendromlu çocuklarda işitme kaybına sık rastlanmaktadır. Bu bireylerin birçok sistemi etkileyen problemleri mevcuttur. Özellikle makroglossia, hipoplastik kaslar, dış kulak yolu stenozu, dar orofarenks ve nazofarenks, kısa yapıdaki östaki tüpü ve onun sert damakla yaptığı dar açı nedeniyle işitme kaybına yatkındırlar. Down sendromlu bireylerde kemikçik zincir malformasyonu, kulak kanalının dar olması gibi anatomik etkenler ve bağışıklık sisteminin düşük olmasına bağlı sık tekrarlayan orta kulak enfeksiyonları İTİK'e neden olabilmektedir. Çeşitli araştırmalarda down sendromlu çocukların yaşamının ilk yılında %34-38 oranında iletim tipi işitme kaybı, %6 oranında sensörinöral işitme kaybı ve %3 oranında mikst tip işitme kaybı görülebildiği bildirilmektedir.

resim 20

Bu nedenle down sendromlu çocukların işitmesinin değerlendirmesi ve düzenli takibi önemlidir. Down sendromlu bireylerde genellikle kulak kanalının dar oluşu otoskopik muayene, timpanometri ve otoakustik emisyon testlerinin tamamlanmasını zorlaştırabilir. Ayrıca bu bireylerin bilişsel gelişimlerindeki gecikme ve davranışsal problemleri de işitme kaybı varlığını ve türünü belirlemede zorluklar, eğitsel takiplerini yürütmede güçlükler meydana getirebilir. Down sendromu olan çocuklardaki işitme kaybı, konuşma üretimini ve dil gelişimini de engellemektedir.

DOĞRU BİLİNEN YANLIŞLAR

MUMLAR PASTADA KALSIN

Yazar: Z. POLAT

Çizim: Tuğçe KOYUNCU'ya aittir.

Prosedür, kulak kanalına içi boş bir mum yerleştirmeyi ve genellikle hasta yan yatarken mumun diğer ucunu yakmayı içerir. Bunun, kulak kirinin kulaktan emilmesine yardımcı olmak için kulak kanalında negatif basınç oluşmasına neden olduğu iddia ediliyor. Diğer tedarikçiler, mumdan çıkan ısının kulak kirini erittiğini böylece kulak kirinin sonraki günlerde hastanın kulağından çıkabileceğini iddia ediyor.

Kulak mumlama hastanın kulaklarındaki kiri gidermeyi amaçlayan alternatif bir tıbbi tedavidir. Üreticiler, kulak mumunun kulaklardaki ve sinüslerdeki rahatsızlık, rinit, sinüzit, seröz otitis media, soğuk algınlığı, grip, migren ve işitme kaybının tedavisine yardımcı olduğunu iddia etmektedir. Mum genellikle bal veya esansiyel yağlar gibi katkı maddeleri ile balmumu ile kaplanmış bir keten tüpünden oluşur.

Çizim: Fatma KIZILAY'a aittir.

Kulak mumu üreticilerinin, kulak mumunun kulak kanalında negatif basınç oluşturarak kulak kirini gidermeye yardımcı olduğu yönündeki iddialarını test etmek için bir çalışma yapılmıştır. Çalışma, bir mumlama seansı boyunca kulak kanalındaki basınç seviyeleri ölçülerek yapay bir kulak üzerinde gerçekleştirildi. Çalışma, uygulamanın kulakta herhangi bir negatif basınç oluşturmadığı veya herhangi bir kulak kiri çıkarmadığı sonucuna varmıştır.

Kulak mumu, FDA gibi sağlık kuruluşları tarafından büyük ölçüde tavsiye edilmeyen bir alternatif tedavi şeklidir. Kulak mumunun etkinliği bilim tarafından desteklenmemektedir ve prosedür hastayı kulak ve yüz yaralanması riskine sokar.

Sağlık Bakanlığı İlaç ve Eczacılık Genel Müdürlüğü, 81 ilin valiliklerine bir yazı göndererek başta Çin menşeili bir ürün olmak üzere piyasadaki kulak temizleme mumlarının güvensiz olduğunu duyurdu.

EPİLEPSİ FARKINDALIK GÜNÜ

Yazar: İ.SANCAL

Mor Gün, dünya çapında epilepsi (sara) hakkında farkındalığı arttırmak amacıyla uluslararası bir harekettir. Her yıl 26 Mart 'Mor gün' yani 'Epilepsi Farkındalık Günü' olarak kabul ediliyor ve dünyanın dört bir yanında insanlar mor giyinmeye davet ediliyor.

RESİM 21

Epilepsi beyindeki nöronların anormal , aşırı ve eş zamanlı olarak uyarılmasına bağlı olarak ortaya çıkan epileptik nöbetlerle karakterize, önemli bir nörolojik hastalıktır.

Nöbet oluşumuna yol açan yaygın faktörler; metabolik anormallikler, alkol yoksunluğu, akut nörolojik hasar (menenjit, ensefalit gibi infeksiyonlar, inme, kafa travması), teofilin, antidepresanlar gibi nöbet eşiğini düşüren ilaçlar ve çocuklarda yüksek ateştir.

Epilepsiye yatkın serebral nöronların fonksiyonunun veya yapısının (makroskobik veya mikroskobik) değişmesine neden olan herhangi bir süreç epilepsiye eğilimi artırmaktadır.

Epilepsi, ilaçla ya da cerrahi olarak tedavi edilebilen, çoğu hastada (%65-70) nöbetlerin kontrol altına alınabildiği bir hastalıktır.Epilepsili hasta ilacını kullanarak aktif ve başarılı bir yaşam sürebilir. Epilepsi cerrahisi, ilaca dirençli nöbetleri olan hasta grubunda uygulanır.Bu epilepsi grubu,hastaların yaklaşık%20'sini oluşturmaktadır.

TANI

Klinikte nöbetin sınıflaması, doğrudan gözleme, bir görgü tanığını dinlemeye ya da video kaydının izlenmesine dayanır. Sendrom, bir arada görülen belirti ve bulgular kümesidir, bilinen tek bir etiyolojisi ve patolojisi yoktur. Epileptik nöbetlerin aksine epileptik sendrom tanısı sadece doğrudan gözlem ya da video kaydının izlemi ile konulamaz, tanı için başlangıç yaşı, etiyoloji, anatomi, aile öyküsü, nöbet şiddeti, görüntüleme yöntemleri, ortaya çıkaran etkenler, prognoz ve EEG gibi ek bilgiler gereklidir.

MEDİKAL TEDAVİ

Epilepsi, ilaçla ya da cerrahi olarak tedavi edilebilen, çoğu hastada (%65-70) nöbetlerin kontrol altına alınabildiği bir hastalıktır. Epilepsili hasta ilacını kullanarak aktif ve başarılı bir yaşam sürebilir. Epilepsi tedavisinde kullanılan ilaçlar; hastanın yaşına, fiziksel durumuna ve nöbet tipine göre uzman doktor tarafından verilmelidir. Bilinçsizce kullanılacak ilaç, nöbetleri önlemediği gibi istenmeyen yan etkilere de neden olabilir

BİZİM SEVGİLİMİZ HACETTEPE

Yazan: F. KIZILAY

+

Kendisinden önce adını duyarak hayran kaldığımız bir yuva bizim için Hacettepe. Kimimizin hayallerini süslerken bir anda hayatımızın parçası oluverdi.

+

Pandemiye kadar pek fark edemedik belki de. Bizim için ne kadar kıymetli olduğunu. Sonrasında araya giren salgın sürecinde kampüste gezip dolaşmanın, dersliklere önceden gelerek arkadaşlarımızla yaptığımız sohbetin, kalıcı dostluklar edinmenin ne demek olduğu gerçeği çarpıverdi yüzümüze.

Araya giren şu kısacık arada bile içimizi kaplayan hüzne kulak verecek olursak özlem ağır basıyor değil mi? Biz de sizlerle hemfikiriz. Biz de sizleri, kampüsü, bölümü fazlasıyla özledik. En yakın zamanda kavuşmak dileğiyle diyerek sözlerimizi sonlandırırken bu dönemin başarı dolu ve güzel geçmesini temenni ediyoruz.

Fotoğraf

KAYNAKÇA

1. Baş, N.(2017).Yenidoğan işitme tarama sonrası tanı, cihazlandırma ve aile eğitim programlarına yönlendirilme sürecinin incelenmesi (yüksek lisans tezi.)

2. Başak, E. (26 Mayıs 2015). Otoskleroz nedir, tanısı ve tedavisi. 30 Kasım 2022 tarihinde https://www.medikalakademi.com.tr/otoskleroz-nedir-tanisi-ameliyat-tedavisi/ adresinden erişildi.

3. Batson L, Rizzolo D. Otosclerosis: An update on diagnosis and treatment. JAAPA. 2017 Feb;30(2):17-22. PubMed PMID: 28060022.

4. Belgin E., Şahlı A. S. (2017). Temel Odyoloji. Güneş Tıp Kitabevleri. 2. 29-40.

5. Campbell E, Tan NC. Ossicular-Chain Dislocation. Treasure Island (FL): StatPearls Publishing; 2022 Jan. PMID: 32809456.

6. Coker TR , Chan LS , Newberry SJ, Limbos MA, Suttorp MJ, Shekelle PG, Takata GS. Diagnosis, microbial epidemiology, and antibiotic treatment of acute otitis media in children: a systematic review. JAMA. 2010 Nov 17;304(19):2161-9. PubMed PMID: 21081729.

7. Dadaş B. Timpanoskleroz ve Cerrahi Tedavisi. 1 Aralık 2022 tarihinde http://www.burhandadas.com/timpanoskleroz-ve-cerrahi-tedavisi/ adresinden erişildi.

8. Genç, A. Ertürk, B. Belgin, E.(2005). (Yenidoğan işitme taraması:başlangıçtan günümüze). (Çocuk sağlığı ve hastalıkları dergisi), (48.cilt), 109-118.

9. Güneri EA, Tekin S, Yılmaz O, Ozkara E, et al. The effects of hyalunoric acid, epidermal growth factor and mitomycin in an experimental model of acute traumatic tympanic membrane perforation. Otol Neurotol 2003;24:371-6.

10. Güneri EA, Tekin S, YIlmaz O, Ozkara E, Erdağ TK, Ikiz AÖ, Sarioğlu S. The effects of hyaluronic acid, epidermal growth factor, and mitomycin in an experimental model of acute traumatic tympanic membrane perforation. Otol Neurotol. 2003 May;24(3):371-6. PubMed PMID:12806286.

11. Güvenç M. G., Demir G., Dizdar D., Dizdar K. S., Okutur K. S. (2013). ‘‘Oksaliplatine Bağlı Ani İşitme Kaybı: Nadir Bir Olgu Sunumu’’. 24.Ocak 2023 tarihinde https://www.tkbbv.org.tr/dergi.aspx?Dergi=53&yil=2013&makale=12307 adresinden erişildi.

12. Harmes KM ,Blackwood RA, Burrows HL Cooke JM, Harrison RV , Passamani PP. Otitis media: diagnosis and treatment. Am Fam Physician. 2013 Oct 1;88(7):435-40. PubMed PMID:24134083.

13. İnce, G. (2012). Onkolojik Tedavide Sisplatin ve/veya Karboplatin Almış Kanserli Çocuk Hastalarda Ototoksisitenin Değerlendirilmesi. (Çocuk Onkoloji Yandal Uzmanlık Tezi). YÖK Açık Bilim ve Açık Erişim. (342109).

14. Karasalihoğlu A.ve Koten M.(1994). HEARING LOSS WITH PATHOLOGIC TYMPANIC MEMBRANE.

15. Kemaloğlu Y.K. ve Akyıldız N.(2000). Sürekli Tıp Eğitimi Dergisi.

16. Kennedy KL, Singh AK. Middle Ear Cholesteatoma. StatPearls. Treasure Island (FL)2020.

17. Koç C. (2019). Kulak Burun Boğaz Hastalıkları ve Baş Boyun Cerrahisi. Ankara: Güneş Tıp Kitabevleri.

18. Koçyiğit, M. (2017). Ototoksik İlaçlar ve İç Kulağa Etkileri. IKSST, 92.

19. Memorial Tıbbi Yayın Kurulu. (2020, Nisan 3). ‘‘Kemoterapi nedir? Nasıl uygulanır? Yan etkileri nelerdir?’’. 24 Ocak 2023 tarihinde https://www.memorial.com.tr/tedavi-yontemleri/kemoterapi adresinden erişildi.

20. Midilli, R. Otoskleroz. 30 Kasım 2022 tarihinde https://www.rasitmidilli.com/otoskleroz adresinden erişildi.

21. Mohamed Zackaria & Antony Aymat (2009) Kulak mumu: Bir vaka raporu, Avrupa Genel Uygulama Dergisi, 15:3, 168-169.

22. Oğuz, H. Kronik Otitis Media. 1 Aralık 2022 tarihinde https://www.drhaldunoguz.com/kronik-otitis-media-kronik-orta-kulak-iltihabi adresinden erişildi.

23. Öğüt M.F, Kırkım G, Başak H.S, Şahin M, Çobanoğlu B.Y. Tüm Yönleriyle Odyoloji. US Akademi.

24. Özdoğan. M. (2020, Ekim 10). ‘‘Karboplatin ve Paklitaksel kemoterapi rejimi - Yumurtalık kanseri tedavisi’’. 24 Ocak 2023 tarihinde https://www.drozdogan.com/karboplatin-ve-paklitaksel-kemoterapi-rejimiyumurtalik-kanseri-tedavisi/ adresinden erişildi.

25. Rafferty J, Tsikoudas A, Davis BC. Kulak mumu: pratisyen hekimler bunu tavsiye etmeli mi? Can Aile Hekimi. 2007;53(12):2121-2122.

26. Schilder AG, Bhutta MF, Butler CC, Holy C, Levine LH, Kvaerner KJ, Norman G, Pennings RJ, Poe D, Silvola JT, Sudhoff H, Lund VJ. Eustachian tube dysfunction: consensus statement on definition, types, clinical presentation and diagnosis. Clin Otolaryngol. 2015 Oct;40(5):407-11. PubMed PMID: 26347263.

27. Schünke M, Schulte E, Schumacher U. Prometheus Anatomi Atlası (ed. Yıldırım M, Marur T), Stuttgart: Georg Thieme Verlag KG, 2006.

28. Sennaroğlu, L. Otoskleroz. 30 Kasım 2022 tarihinde https://www.leventsennaroglu.com.tr/uzmanliklarimiz/otoskleroz/ adresinden erişildi.

29. Serin G. M. Timpanoskleroz (Orta kulak kireçlenmesi) nedir. 1 Aralık 2022 tarihinde https://www.tkbbv.org.tr/menu/117/timpanoskleroz-orta-kulak-kireclenmesi-nedir-doc-dr-gediz-murat-serin adresinden erişildi.

30. Süoğlu, Y. Kronik Otitis Media. 1 Aralık 2022 tarihinde https://www.yusufhansuoglu.com/tr/kronik-otitis-media_a.html adresinden erişildi.

31. Şapçı T. Kulak Zarında Delik (Kulak Zarı Perforasyonu). 30 Kasım 2022 tarihinde https://www.tariksapci.com/tr/article/desc/37576/kulak-zarinda-delik-kulak-zari-perforasyonu.html adresinden erişildi.

32. Taş, B. B., Şimşek, G., (2017). ‘‘Sisplatin Ototoksisitesi’’. Kırıkkale Üniversitesi Tıp Fakültesi Dergisi,19(1). 24 Ocak 2023 tarihinde https://dergipark.org.tr/tr/download/article-file/296404 adresinden erişildi.

33. Valerie E. Newton, Pamela J. Vallely (2006). Infection and Hearing Impairment. John Wiley &Sons. 1-17.

34. Vanneste P , Page C. Otitis media with effusion in children: Pathophysiology, diagnosis, and treatment. A review. Journal of otology. 2019 Jun;14(2):33-39. PubMed PMID: 31223299.

35. Vural, Ç. Kronik Otit. 1 Aralık 2022 tarihinde https://www.cetinvural.com/kronik-otit/ adresinden erişildi.

36. Yalçın, F. ‘‘Ototoksisite ve ototoksik maddeler’’. 25 Ocak 2023 tarihinde https://haliccevre.com/ototoksisite-ve-ototoksik-maddeler/ adresinden erişildi.

37. Yıldız S. Ve Canbulat N.(2008). A Risk Factor for the Formation of Acute Otitis Media in Children: Feeding.

38. Yorulmaz İ. Kulak zarı perforasyonu. 30 Kasım 2022 tarihinde https://www.irfanyorulmaz.com/kulak-zarinda-delik-kulak-zari-perforasyonu/ adresinden erişildi.

39. White HJ, Helwany M, Peterson DC. StatPearls [Internet]. StatPearls Publishing; Treasure Island (FL): May 7, 2022. Anatomy, Head and Neck, Ear Organ of Corti.

40. Türkiye Çocuk Hasta Derg/Turkish J Pediatr Dis/2022;16:249-257

41. Çağdaş Tıp Dergisi 2014;4(3):1285-192 Düzkalır AH. et Özdoğan S.DOI:10.16899/ctd.12284

42. Konuralp T"p Dergisi 2011;3(3)): 42-45

GÖRSEL KAYNAKÇA

1. RESİM 1: https://theentcc.com/ear/eustachian-tube-dysfunction/.

2. RESİM 2: https://lh3.googleusercontent.com/jAOtylMsVC4rbafVmQNrSFjs5a8QLGQ0NqE3I-eMgaqu6Q1uRvY_Xn8iXGH9RbGx1AJ_AwxqIbj-j7Mk0VLnO_nU0zY6xg16tTgqDMkd.

3. RESİM 3: https://www.3bscientific.com/imagelibrary/A101/A101_08_Kemikcikler-20-kat-bueyuetme-3B-Smart-Anatomy.jpg.

4. RESİM 4: https://encrypted-tbn1.gstatic.com/images?q=tbn:ANd9GcQS4uVxKlYZsi6zsu3EFCxPhiQxTzlT0pWUR0kKibX2SVzf3Z29.

5. RESİM 5: https://www.ahmethamdikepekci.com/wp-content/uploads/2017/02/timpanometri-300x242.png.

6. RESİM 6: https://metokondri.com/wp-content/uploads/2019/03/2-e1552576672107.png.

7. RESİM 7: https://encrypted-tbn0.gstatic.com/images?q=tbn:ANd9GcSoxOhmUJ2UA7J_1s9CRLtcru8SZRpzqgNYs6wHn_XPg8APj-U.

8. RESİM 8: https://tr.m.wikipedia.org/wiki/Bir_Konu%C5%9Fabilse.

9. RESİM 9: https://www.kaanintavsiyesi.com/film/coda-coda-527750.

10. RESİM 10: https://www.google.com/url?sa=i&url=https%3A%2F%2Fdergipark.org.tr%2Ftr%2Fdownload%2Farticlefile%2F614650&psig=AOvVaw3gPeyNbwjNnGfP84uDwqCT&ust=1678815678579000&source=images&cd=vfe&ved=0CBAQjRxqFwoTCNDHl_S52f0CFQAAAAAdAAAAABAE.

11. RESİM 11: https://www.dryeldamumcu.com/storage/images/contents/isitme-tarama-testi-24.jpg.

12. RESİM 19 :) Özdal GZ. ,Down sendromu nedir. 8 Mart 2023 tarihinde https://www.medicalpark.com.tr/down-sendromu/hg-1488 adresinden erişildi.

13. RESİM 20: https://www.dilgem.com.tr/tr/makaleler/down-sendromunda-konusma-problemleri/

14. RESİM 21: https://www.trthaber.com/haber/saglik/turkiyede-yaklasik-1-milyon-epilepsi-hastasi-bulunuyor-567880.html